

Cabalgamiento Aortico

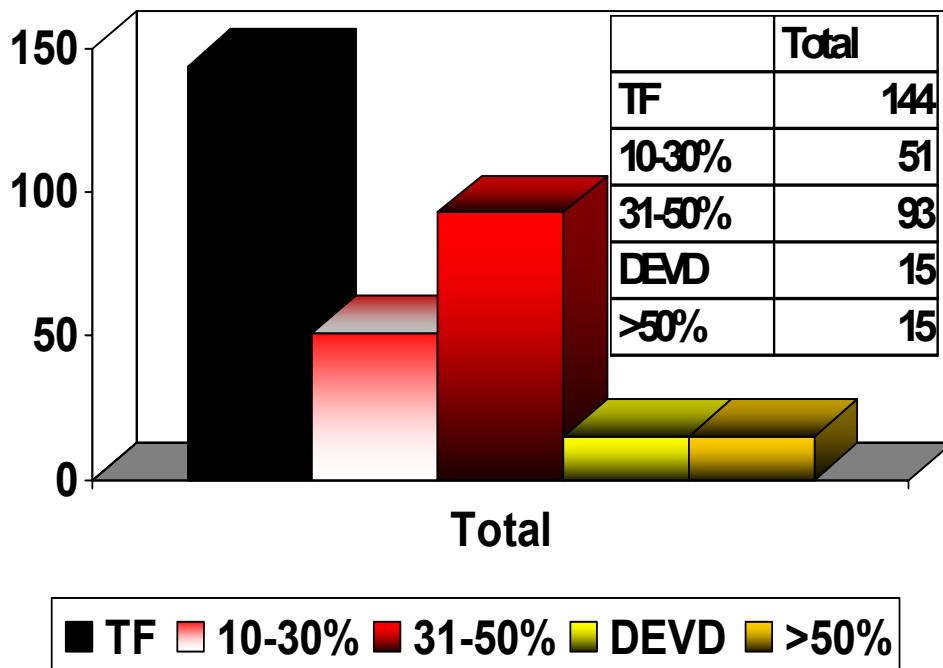


Figura 6: Cabalgamiento aórtico en la TF y DEVD.
Tetralogía de Fallot (TF). Doble salida de ventrículo derecho (DEVD).