

**Título: Marcadores Ultrasonográficos para enfermedades genéticas**

**Autores:**

Dra. Lianne González Jiménez. Profesora Instructora y Especialista de Primer Grado en Ginecobstetricia.

Dra. Dayimi Fernández Torrella. Especialista de primer grado en Radiología y Profesora Instructora.

Dr. Guillermo Pardo Camacho: Profesor Instructor. Especialista de Segundo Grado en Neurocirugía .Hospital Manuel Ascunce Doménech.

Dra. Bárbara Fernández Atanay. Profesora Instructora y especialista de Primer Grado en Ginecobstetricia.

Dr Freddy Gutierrez Munoz..Neurocirugía Hospital Manuel Ascunce Domenech

**Resumen**

Se realiza una revisión de los marcadores ultrasonográficos utilizados para diagnosticar las malformaciones s genéticas durante el primer y el tercer trimestre del embarazo ,así como la presentación de un caso que valoramos en la consulta de genética en el cual fue comprobado anatomopatológicamente un síndrome de Down en un feto que presentaba algunos de estos marcadores .

**Summary**

It was carried out a revision of the ultrasonographic markers utilized to diagnose the genetic malformations during the first and the third trimester of the pregnancy, as well as the presentation of a case that we value in the genetics consultation in which was proven anatomopatológicamente a Down syndrome in a fetus that presented some of these markers.

**Key words**

Genetic markers, Down syndrome.

**Palabras claves**

Marcadores genéticos, Síndrome de Down .

**Introducción**

El **Síndrome de Down** es una malformación congénita causada por una alteración del cromosoma 21 (trisomía del par 21) que se acompaña de retraso mental moderado o grave. Debe su nombre a John Langdon Haydon Down quién fue el primero que describió esta condición en 1866, aunque nunca supo las causas que lo producían. No es hasta julio de 1958 que un joven investigador, Jerome Lejeune, descubre que la enfermedad es una malformación genética. En algunos países a quienes padecen de este síntoma (no es adecuado llamarle "enfermedad") se les llama despectivamente *mongoles*, palabra que proviene de *mongolismo*, debido a que los rasgos faciales de los afectados recuerdan en cierta manera a los rasgos asiáticos. Las personas con síndrome de Down presentan estatura baja, cabeza redondeada, frente alta y aplanada, cuello corto y lengua y labios secos y fisurados, aunque todo ello puede variar de unos a otros casos. Presentan epicanto, pliegue de piel en la esquina interna de los ojos. Las palmas de las manos muestran un único pliegue transversal, y las plantas de los pies presentan un pliegue desde el

talón hasta el primer espacio interdigital (entre los dos primeros dedos). En muchos casos padecen cardiopatías congénitas, malformaciones gastrointestinales, del sistema nervioso y tienden a desarrollar leucemia. El cociente de inteligencia (CI) varía desde 20 hasta 60 (una inteligencia media alcanza el valor 100), pero con procedimientos educativos específicos y precoces pueden conseguir valores más altos. De hecho existen personas con síndrome de Down que han llegado a niveles educativos universitarios y a desarrollar capacidades y destrezas que rompen con esta visión determinista que ha rodeado históricamente a la trisomía 21. Los aspectos sociales (relaciones humanas y habilidades sociales) y adaptativos de la inteligencia (adaptación exitosa con el entorno) suelen estar poco o nada afectados, llegando incluso a tener especiales capacidades para entablar relaciones sociales.

La incidencia global del síndrome de Down se aproxima a uno de cada 700 nacimientos, pero el riesgo varía con la edad de la madre. La incidencia en madres de 25 años es de 1 por 2000 nacidos vivos, mientras que en madres de 35 años es de 1 por cada 200 nacimientos y de 1 por cada 40 en las mujeres mayores de 40 años. (1,2,3,4) Para detectar la anormalidad cromosómica durante el periodo prenatal se pueden emplear la amniocentesis y la biopsia de vellosidades coriónicas. Algunas alteraciones sanguíneas maternas pueden sugerir la gestación de un hijo con síndrome de Down: niveles bajos de alfa-feto proteína y niveles anormales de estriol no conjugado y gonadotrofina coriónica humana su vez la ultrasonografía que se realiza a todas las embarazada puede mostrar algunos signos que nos hacen pensar en esta entidad, es por eso que se han establecido los llamados marcadores ultrasonográficos que permiten establecer un diagnóstico presuntivo de esta u otras afecciones congénitas.

Nuestro país hace intensos esfuerzos para que estas patologías se diagnostiquen ,es por eso que el sistema nacional de salud incluye un programa de atención especializada a las gestantes con edad superior a los 35 años donde es mas frecuente la aparición del down,sin embargo como el mayor número de partos en Cuba es en mujeres de menos edad se ha establecido el empleo de los marcadores genéticos en etapas tempranas del embarazo a todas las mujeres ,lo que permite crear un grupo de riesgo en mujeres jóvenes a las cuales se le profundiza el estudio genético. Estos marcadores aunque no son patognomónicos de la trisomía 21, si se presentan en un elevado número de casos por lo que nos motivó a profundizar en ellos durante nuestro diplomado haciendo hincapié en los marcadores que se observaron en uno de los casos atendidos en nuestra consulta de genética y que resultó ser un síndrome de down por estudio citogenético.

Las anomalías cromosómicas son causa importante de muerte perinatal y deficiencia mental en la infancia, por lo que cada día se trata de buscar métodos que permitan la selección de gestantes de alto riesgo para estos trastornos. Entre los signos ecográficos mas importantes que permiten la sospecha desde el primer trimestre de gestación de trisomía 21 se encuentran la translucencia nugal (TN), la valoración del hueso nasal y las alteraciones de la frecuencia cardiaca fetal (FCF), y en el segundo trimestre el engrosamiento nugal, intestino ecógeno,extremidades acortadas, pielectasia renal y focos intracardiacos ecógenos.

El campo de la ultrasonografía obstétrica ha abierto una disciplina nueva en la medicina ,considerándose al feto como un paciente por su derecho propio, en 30 años de evolución de esta subespecialidad se ha alcanzado una complejidad que permite diagnosticar un elevado número de anormalidades congénitas durante todo el embarazo ,dentro de estas anormalidades, el enfoque actual a nivel mundial es el detectar con mayor precisión y lo antes posible al feto con aneuploidías, en particular el Síndrome de Down ,considerados por muchos como la anormalidad congénita grave mas frecuente en los seres humanos .Es por esta razón que decidimos realizar este trabajo donde expondremos los marcadores

ultrasonográficos conocidos para esta temible patología.y que se realizan en el primer y el segundo trimestre de la gestación y además expondremos la presentación de un caso llegado a nuestra consulta con estos marcadores positivos y donde posteriormente se comprueba la presencia de trisomía 21

### **Presentación de Caso:**

Se nos presenta una gestante de 39 años de edad, ama de casa, procedente del área urbana del municipio de Florida, con antecedentes de salud y como antecedentes obstétricos: Gestaciones 3, Partos 2, Abortos 1 provocado, con embarazo captado precozmente y clasificada en el mismo como alto riesgo obstétrico por edad materna avanzada. Acude a nuestra consulta de genética provincial el día 7 de Junio del 2006 remitida del municipio Florida por detectársele en un ultrasonido a las 14 semanas un pliegue nucal grueso (más de 5mm), con hueso nasal presente y resto de estructuras fetales normales, con un Índice Coronilla Rabadilla de 80 mm -14 semanas. Realizamos un primer ultrasonido por el programa de genética provincial donde apreciamos los siguientes datos:

Sexo Femenino 18 semanas de embarazo DBP de 41 mm

Pliegue Nucal de 5 a 6mm.

Ping-Pong Ball.

Ectasia piélica bilateral ligera.

Hipertelorismo

Segundo USG 11/07/06

DBP: 65 mm = 26 semanas

CC: 238 mm= 25 semanas

LF: 43 mm = 24 semanas

LH: 41 mm

DOE: 41 mm

DOI: 13 mm

Índice de líquido amniótico: 25.3.

Doble burbuja (Atresia Duodenal).

Ectasia piélica bilateral

Ping-Pong Ball.

Pliegue nucal 7 mm

Se le realizó una amniocentesis dando por resultado cariotipo 47xx + 21 con Alfafetoproteína: Líquido Amniótico 0.1mon y en suero materno: 0.5mon

Se propuso por el equipo multidisciplinario la interrupción del embarazo la cual se realizo previo consentimiento de la familia a las 25 semanas de embarazo con Misoprostol, obteniéndose un feto femenino de 920 gramo muerto.

Estudio anatomopatológico: microscópicamente se describe orejas de implantación baja, puente nasal deprimido, hipertelorismo ojos rasgados y no se detectaron otras malformaciones.

Imágenes Ultrasonográficas del caso:

Primer USG de fecha 07/06/06

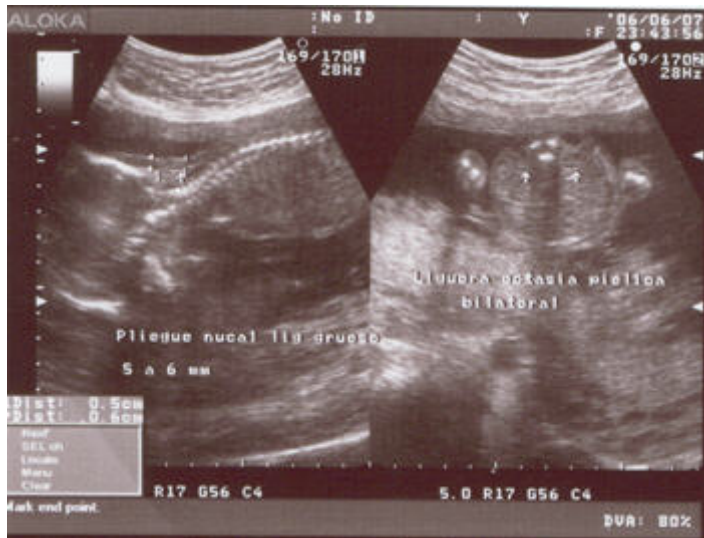

Foto No. 1 Pliegue Nucal de 5-6mm y ectasia piélica bilateral ligera

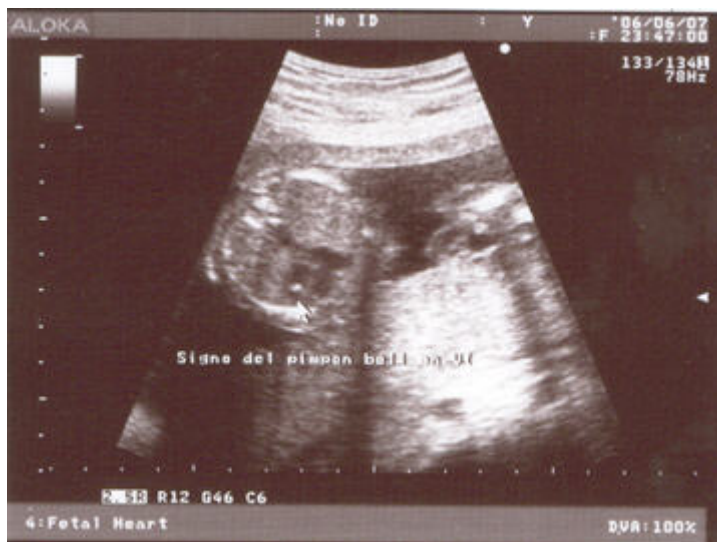

Foto No. 2 Ping-Pong-Ball

Segundo USG de fecha 11/07/06

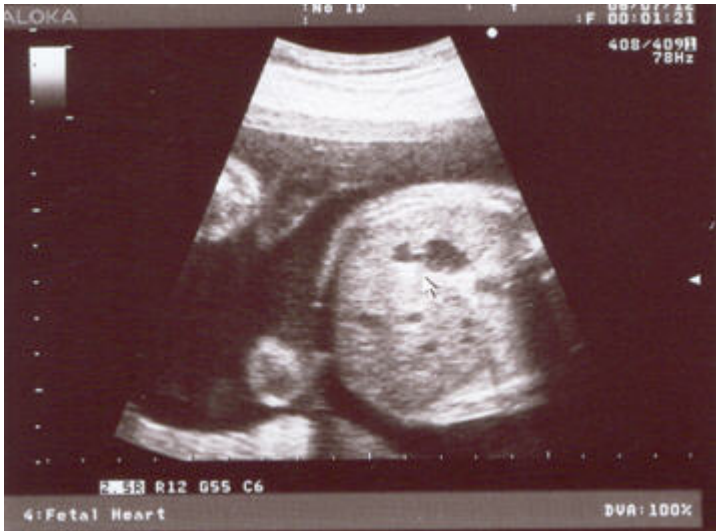

Foto No. 3 Doble Burbuja (Atresia Duodenal)

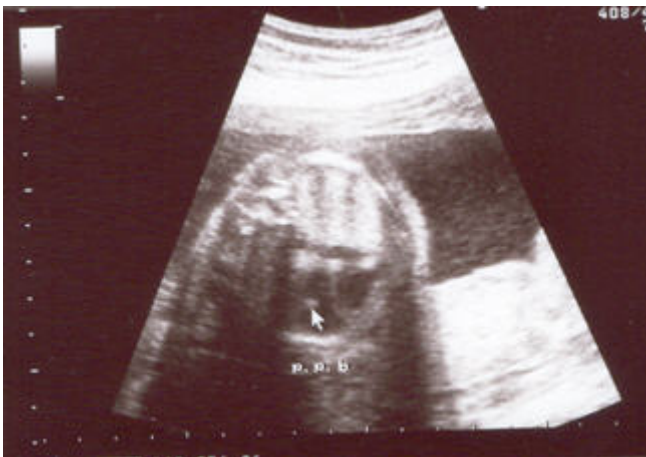

Foto No. 4 Ping-Pong-Ball

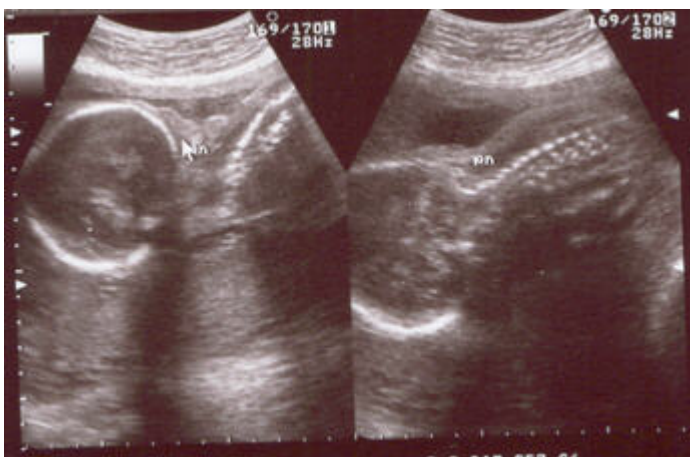


Foto No. 5 Pliegue nucal

**Discusión:**

La paciente acude con un ultrasonido inicial realizado en el municipio Florida en el cual observaron un pliegue nucal grueso y decidimos realizar uno el 7 de Junio del 2006 (foto 1, 2) donde se observa una ectasia piélica, ping pong ball (foco ecógeno intracardiaco), pliegue nucal grueso: 5mm a 6 mm y un tiempo gestacional por ultrasonido de 18 semanas, al valorarse con el genetista se decide hacer amniocentesis, en cuyo resultado se muestra una trisomía 21.

El Síndrome de Down es la patología malformativa severa mas frecuente y devastadora para el paciente, la familia y la sociedad, es por esta razón que se han hecho un sinnúmero de estudios para detectarlo precozmente en la gestación. Nuestro país hace inmensos esfuerzos para que llegue a toda mujer y fundamentalmente a las de mayor riesgo un programa de genética que incluye los marcadores ultrasonográficos como nuevo método que ha demostrado una alta eficacia en la detección de esta y otras patologías malformativas.

Los marcadores se dividen en:

### **Primer Trimestre.**

- \* Mayores o estructurales (Higroma quístico e hidropesía).
- \* Potenciales (translucidez de la nuca, retraso en el crecimiento temprano y alteraciones en la frecuencia cardiaca fetal y hueso nasal.

### **Segundo Trimestre.**

- \* Mayores o estructurales (Higroma quístico e hidropesía
- \* Potenciales (Engrosamiento de la nuca, intestino ecógeno, extremidades acortadas, pielectasia, foco intracardiaco ecógeno, dilatación ventricular limitrofe, quiste del plexo coroide, clinodactilia y ángulo pélvico ampliado, disminución o ausencia del hueso nasal.).

En la trisomía 21 estos son los marcadores que se han observado.

- CIUR
- Dilatación ventricular leve
- Atresia duodenal
- Atresia esofágica
- Defectos cardíacos
- Focos intracardiacos ecógenos
- Higroma quístico
- Hidropesía
- Intestino ecógeno
- Fémur o Húmero corto
- Anormalidades renales
- Quistes del plexo coroide

De los marcadores del primer trimestre el Higroma Quistito es el mas frecuente. se define como la presencia de espacios de liquido claro y de tabicaciones (2,5,6) y se encuentran en un 75 % de los casos con aneuploidías. En el caso de la translucidez de la nuca en la cual no se aprecian estas tabicaciones y se relacionan con aneuploidías en un 72%, apareciendo en aproximadamente un 5,6% de los casos normales de ahí la gran importancia que tienen estos marcadores para la pesquisa de esta patología.

La hidropesía también aparece en un elevado número de casos con aneuploidia (7). Cisero y Cis (8) encontraron hidropesía en 37 y de ellos 32 fetos tenían aneuploidías. Otras anormalidades estructurales específicas que pueden identificarse en el primer trimestre son anomalías del Sistema Nervioso Central, anormalidades en las extremidades, defectos cardíacos mayores.

Marcadores potenciales durante el primer trimestre translucidez de la nuca. Es un espacio ultrasonotransparente bajo la piel del cuello que se observa en el primer trimestre, entre las 10 y las 14 semanas, este marcador aunque representa un hallazgo importante, puede presentarse en fetos sanos, sin embargo el incremento de la translucidez en las aneuploidias, específicamente en la trisomía 21 ha

despertado el interés en muchos autores (8, 9, 10), la ventaja fundamental de este marcador es que su aumento en dimensión es proporcional al riesgo de aneuploidía y mortalidad fetal, además de ser una mensuración fácil de hacer y resultar útil para los embarazos únicos o múltiples. Como propuesta al mecanismo fisiológico se ha propuesto como posible causa una variación del desarrollo normal del sistema linfático con acúmulo translúcido de líquido aunque en algunos casos depende del detrimento de la circulación y la función cardíaca.

Frecuencia Cardíaca Fetal:

Parece ser mucho más alta en el feto con trisomía 21, trisomía 13 y síndrome de Turner y mucho más baja en trisomía 18 y triploidia, al agregarla a translucidez de la nuca y edad materna avanzada la probabilidad de trisomía 21 puede alcanzar hasta un 76%(5).

## **Segundo trimestre:**

Se han descrito un elevado número de marcadores genéticos en relación con la trisomía 21 en el segundo trimestre siendo la sensibilidad ultrasonográfica mejorada para detectar las aneuploidías fetales. Con la búsqueda de un panel más grande de marcadores se detectan un mayor número de casos con síndrome de Down. Los más frecuentes son:

Engrosamiento nucal

Intestino ecógeno.

Extremidades acortadas.

Pielocaliectasias

Focos intracardiacos ecógenos.

Atresia duodenal (Signo de la doble burbuja).

Todos estos marcadores potenciales los tenía nuestro caso y se observan en las fotos ultrasonográficas tomadas al mismo (Figuras 2,3,4y 5), de ellos el engrosamiento nucal representa uno de los más específicos en esta patología en el segundo trimestre, se obtiene en un plano axial o un plano oblicuo que incluya la cisterna magna (bulbocerebelosa), se incluye toda el área de tejidos blandos y fuera de la bóveda craneal. En contraste con estudios para buscar translucidez nucal, se realizan en un plano longitudinal en línea media y solo se mide el espacio ultrasonotransparente desde una parte interna a la otra.

Benacerraf y sus colaboradores sugieren que una medición de 6 mm o más después de las 15 semanas en una persona de riesgo es sugestiva de trisomía 21, aunque otros autores sugiere 5mm o más, no obstante el grosor nucal también varía con la edad gestacional por lo que debe estar acompañado de otros criterios específicos más que tomarlo como única referencia para diagnóstico.

Intestino Grueso:

Es el segundo marcador ultrasonográfico que se informa en relación con trisomía 21, al igual que otros marcadores estructurales es inespecífico, no obstante si lo añadimos como hallazgo al engrosamiento nucal, y al quiste coroideo se aumenta considerablemente la positividad del Down como diagnóstico.

También es frecuente encontrar en esta patología anomalías del Sistema Nervioso Central con dilatación ventricular leve. El tamaño de los ventrículos laterales se mantiene constante al principio de la gestación con un diámetro medio de 6,1 más o menos 1,3 mm con ventrículos más grandes en niños que en niñas, se habla de ventriculomegalia cuando el diámetro atrial alcanza 10mm o más, se separan los plexos coroides de la pared ventricular medial más de 3mm y aparecen colgando. Este marcador se observa en fetos normales y después de las 20 semanas en fetos masculinos y grandes para edad gestacional pero también aumentan el riesgo de otras anomalías entre ellas la trisomía 21.

Otros marcadores potenciales de trisomía son, pabellones auriculares pequeños, ángulo pélvico ampliado y el amnios y corion no fusionado después de las 14 semanas.

Una vez determinada la sospecha de malformación genética, presumiblemente trisomía 21 a las 19 semanas de gestación fue confirmado este diagnóstico por estudio citogenético.

Posteriormente en la consulta de genética, previo asesoramiento y consentimiento de la familia se procedió a interrumpir la gestación en el hospital materno provincial.

### **Conclusiones.**

Se demuestra que los marcadores ultrasonográficos tiene un elevado índice de positividad para determinar la presencia de trisomía 21.

Se comprueba que la presencia simultánea de varios marcadores en el segundo trimestre eleva la sensibilidad del ultrasonido para detectar Síndrome de Down.

### **Recomendaciones:**

Promover como método para detectar alteraciones cromosómicas en todas las gestantes realizar los marcadores ultrasonográficos de las 13,6 a las 20 semanas y seleccionar los casos positivos para estudios más profundos.

Fomentar la participación del personal de la salud en cursos para ultrasonidos de diagnóstico prenatal para mejorar la calidad de pesquizajes de cromosopatías y demás malformaciones.

### **REFERENCIAS BIBLIOGRÁFICAS**

1. Nicolaides KF, Sebire NJ, Snijders JM. The 11-14 week scan. The diagnosis of fetal abnormalities. New York : The Parthenon Publishing Group; 1999.
2. Nicolaides K H, Falcon O. La ecografía de las 11-13+6 semanas. Londres: Fetal medicine fundation; 2004.
3. Malone FD. First-trimester or second-trimester screening or both, for Down's syndrome. N engl j med 2005; 353(19): 2001-14
4. Nicolaides KH. Nuchal translucency and other first-trimester sonographic markers of chromosomal abnormalities. Am j obstet gynecol 2004 ; 191(1): 45-67.
5. Dugoff L. First-trimester maternal serum PAPP-A and free-beta subunit human chorionic gonadotropin concentrations and nuchal translucency are associated with obstetric complications: a population-based screening study .Am j obstet gynecol 2004;191(4): 446-51.
6. Viora E, Masturso B, Errante G, Sciarrone A, Bastonero S, Campogrande M. Ultrasound evaluation of nasal bone at 11 to 14 weeks in a consecutive series of 1906 fetuses.Prenat diagn 2003; 23(4): 784-7.
7. Cicero S, Brinda R, Rembouskos G, Spencer K, Nicolaides K. Integrated ultrasound and biochemical screening for trisomy 21 using fetal nuchal translucency, absent fetal nasal bone, free-Beta hCG and PAPP-A at 11-14 weeks. Prenat diagn 2003; 23(2): 306-10.
8. Cicero S, Brinda R, Rembouskos G, Tripsanas C, Nicolaides K. Fetal nasal bone length in chromosomally normal and abnormal fetuses at 11-14 weeks of gestation. J matern fetal neonatal med 2002; (6): 400-2.
9. Sonek JD, Nicolaides K. Prenatal ultrasonographic diagnosis of nasal bone abnormalities in three fetuses with Down syndrome. Am j obstet gynecol 2002; 186(1): 139-41.
10. Cicero S, Cursio P, Papageorghiou A, Sonek J, Nicolaides K. Absence of nasal bone in fetuses with trisomy 21 at 11-14 weeks of gestation: an observational study. Lancet 2002; 359(4): 1344-5.